Тромботическая микроангиопатия в акушерстве, дифференциальная диагностика, лечение, клинический опыт

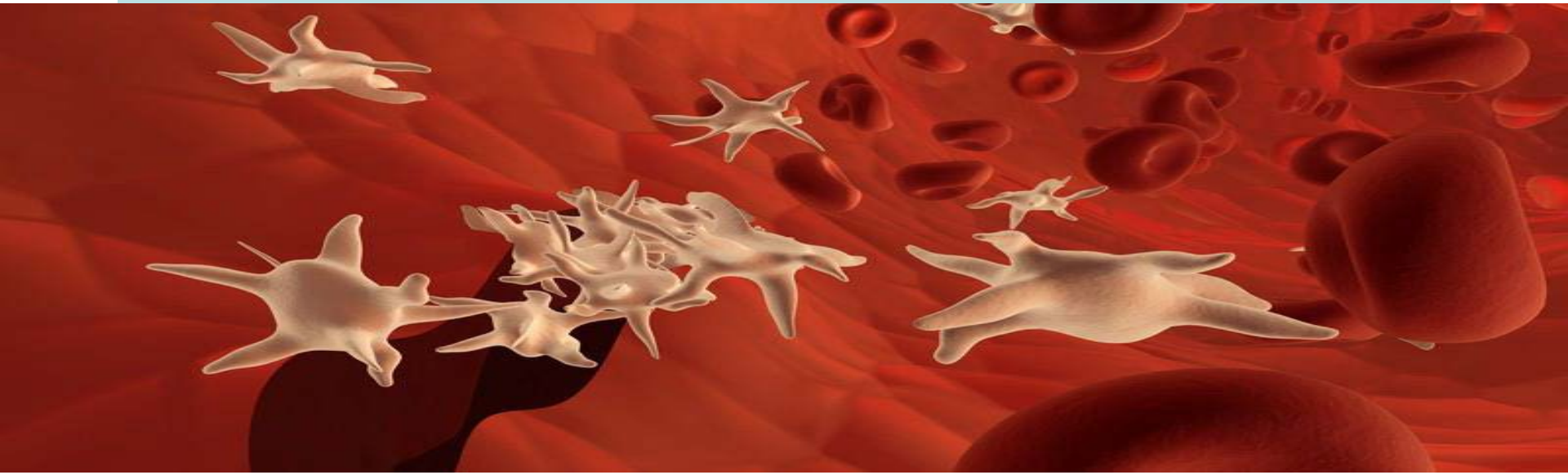

Пастухова Н.К.

2017

Определение

Тромботическая микроангиопатия (ТМА)–особый тип поражения мелких сосудов, при котором развивается их тромбоз и воспаление сосудистой стенки.

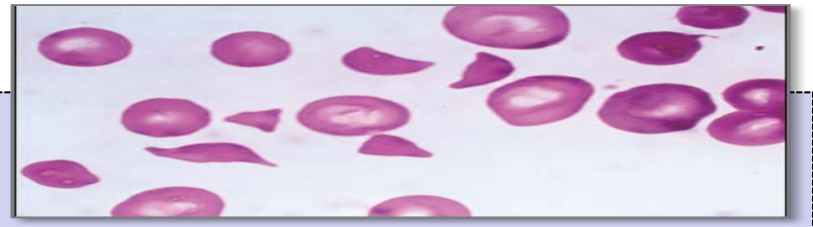

- **Клиническая картина ТМА:**

❖ **Тромбоцитопения (**Число тромбоцитов <150,000 / mm^3 или снижено в пределах 25% от исходного, отражая потребление)

❖ **Неиммунный микроангиопатический гемолиз (**Неиммунная Кумбс- негативная гемолитическая анемия, Свободный гемоглобин плазмы ↑, Гаптоглобин ↓, Билирубин, особенно непрямой ↑, ЛДГ ↑ , шизоцитоз в периферической крови)

❖ **Поражение органов** (почки, ЦНС, ССС, ЖКТ и др)

- **Гистологическая картина**

повреждение сосудов, отек эндотелиальных клеток, расширение субэндотелиального пространства, окклюзия просвета сосуда, ишемия органов и тканей

Классификация ТМА

Первичные ТМА

- **ТТП**, обусловленный аномалией ADAMTS 13
- **ГУС**, обусловленный инфекцией (E.coli, S.pn)
- **аГУС**, обусловленный генетическими нарушениями СК

Вторичные ТМА

- HELLP-синдром, пре-/эклампсия
- Системная красная волчанка
- КАФС
- Злокачественные опухоли
- ВИЧ, грипп H1N1
- Лекарственно-обусловленная ТМА
- Метилмалоновая ацидурия
- Трансплантация
- Ионизирующее излучение

Общие проблемы редких болезней при ТМА

- Задержка с установлением диагноза
- Ошибочные диагнозы
- Проблемы междисциплинарной преемственности
- Высокая летальность

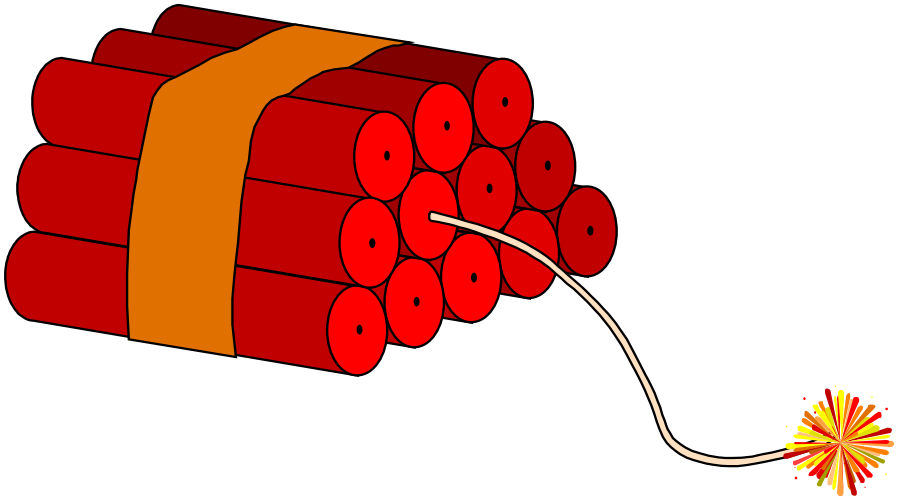

ЧТО МЫ ЗНАЕМ О HELLP СИНДРОМЕ?

0,5-0,9% беременностей

10-20% от преэклампсий

70% до родов

30% после родов

10-20% без признаков ПЭ

Joshi et. all. Liver disease in pregnancy The lancet Vol 375 February 13, 2010

HELLP:
дебют или прогрессия после родов

- Риск развития ОПН (23%)
- Риск развития отека легких,ОРДСВ (до 20%)
- Риск развития ПОН
- Высокий процент материнской смертности (3,7%)

Развивается после ПОНРП, кровотечения и др.

Sibai B.M., Ramadan M.K., Usta I. et al. Maternal morbidity and mortality in 442 pregnancies with hemolysis, elevated liver enzymes, and low platelets (HELLP syndrome). Am. J. Obstet. Gynecol. 1993: 169: 1000-1006.

Sibai B.M., Ramadan M.K., Chari R.S. et al. Pregnancies complicated by HELLP syndrome (hemolysis, elevated liver enzymes, and low platelets): subsequent pregnancy outcome and long-term prognosis. Am. J. Obstet. Gynecol. 1995; 172: 125-129

Sibai BM, Ramadan MK. Acute renal failure in pregnancies complicated by hemolysis, elevated liver enzymes, and low platelets. Am J Obstet Gynecol. 1993;168(6 Pt 1):1682–1687.

Комплемент-опосредованная тромботическая микроангиопатия (ТМА)

= атипичный гемолитико-уремический с-м

- тромбоцитопения, микроангиопатический гемолиз и симптомы дисфункции органов
- ADAMTS13 > 10%
- Отсутствие положительного теста STEC

33% - 40% больных умирают или прогрессируют до терминальной стадии почечной недостаточности несмотря на проведение плазмафереза или инфузии плазмы

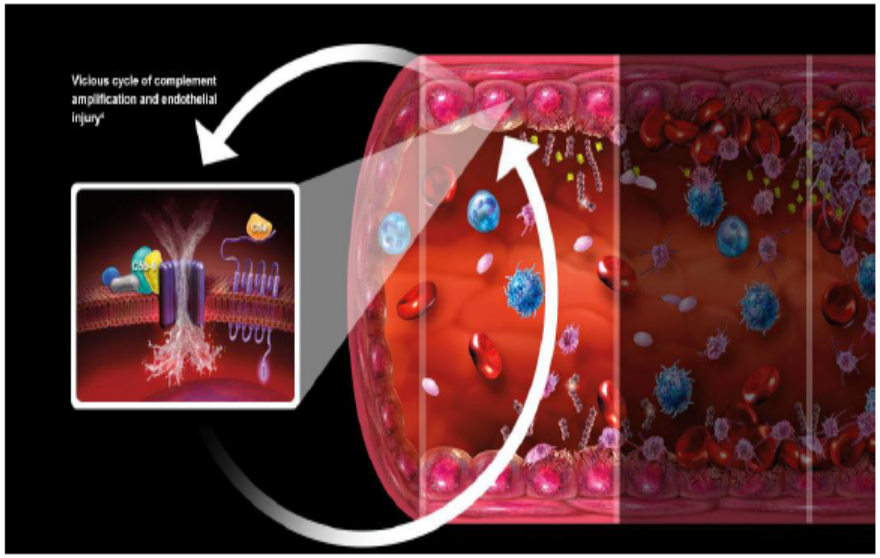

аГУС, ассоциированный с беременностью, обычно манифестирует после родов, в то время как ТТП более часто развивается в конце второго и третьем триместрах беременности

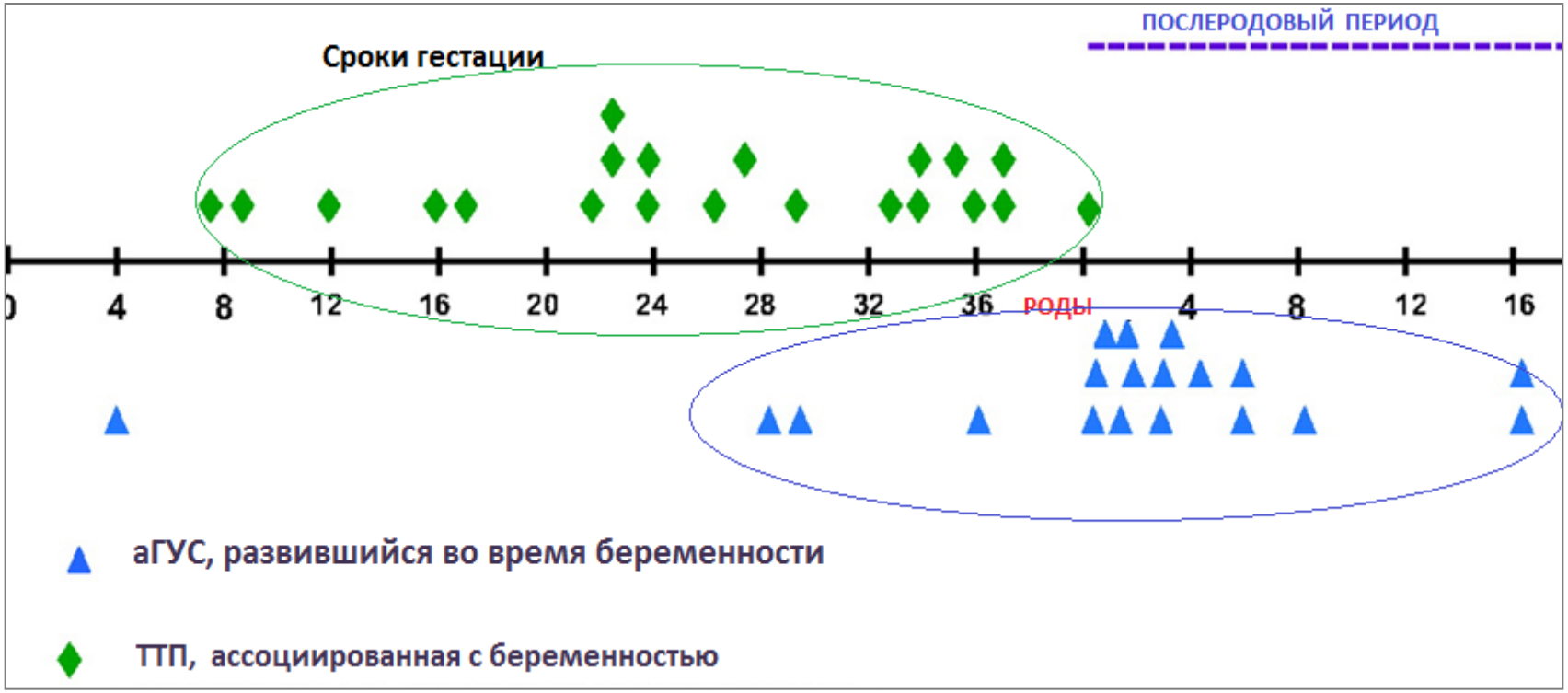

У 79% пациентов аГУС, связанный с беременностью, диагностирован в послеродовый период[1]

Fakhouri F, et al. *J Am Soc Nephrol.* 2010;21(5):859-867.

Органная дисфункция у пациентов с аГУС

n=36

Изолированная ОПН
n=4

ПОН
n=32

ИВЛ
n=18

Поражение ЖКТ
n=23

- Поражение печени n=22
- ТМА поджелудочной железы n=11
- Парез кишечника n=16
- Ишемический колит n=7
- Мезентериальный тромбоз n=1

Поражение сердца
n=9

- Изолированное снижение ФВ менее 45% n=11
- ОИМ n=1

Поражение легких
n=18

серозиты
n=23

Поражение головного мозга
n=18

- Нарушение сознания (сопор-кома) n=19
- ОНМК n=3

-гемоорагический n=1

-ишемический n=2

- Судорожный синдром n=4

Поражение мочевого пузыря
n=8

Поражение органа зрения
n=7

ПОРТРЕТ ПАЦИЕНТКИ С АГУС

- **HELLP-синдром, преэклампсия**
- Антенатальная гибель
- Преждевременная отслойка нормально расположенной плаценты
- Ручное обследование послеродовой матки

Факторы риска по развитию аГУС (комплемент-активирующие состояния)

Дифференциальный диагноз ТМА: аГУС, ТТП и STEC-ГУС

Тромбоцитопения[1,2]

Количество тромбоцитов <150 000 или >25% снижение от исходного уровня[1]

и

Микроангиопатический гемолиз[2,3]

Шизоциты[2,3] и/или подъем ЛДГ[2] и/или снижение гаптоглобина[2] и/или снижение гемоглобина[2]

Плюс 1 или несколько следующих симптомов:

Неврологические симптомы[4-7]

Спутанность сознания[4,5] и/или судороги[6,8] и/или другие церебральные нарушения[5]

Нарушение функции почек[2,9,10]

Подъем креатинина[10] и/или снижение рСКФ[2,10] и/или подъем артериального давления[11] и/или отклонение в общем анализе мочи[9]

Желудочно-кишечные симптомы[2,6,12]

Диарея +/– кровь[12] и/или тошнота/рвота[6] и/или боли в животе[6] и/или гастроэнтерит[2,12]

Оценить активность ADAMTS13 и сделать тест на шига-токсин/EHEC*[8,13–15]

Во время ожидания результатов ADAMTS13 уровень тромбоцитов >30 000 мм^3 или креатинин сыворотки >150–200 мкмоль/л (>1,7–2,3 мг/дл) почти снимает диагноз тяжелого дефицита ADAMTS13 (ТТП)[16]

Активность ADAMTS13 ≤5%[8,13,14]	Активность ADAMTS13 >5%[12]	Положительный на шига-токсин/EHEC[14]
ТТП	**аГУС**	**STEC-ГУС**

Этот путь представлен как образовательная информация для лечащих врачей. Он не заменяет собой профессиональное суждение врача или его клиническую диагностику.

Сноски: *Тест на шига-токсин/EHEC обуславливается анамнезом/наличием симптомов со стороны ЖКТ.

Литература: 1. Data on file. Alexion Pharmaceuticals, Inc. 2. Caprioli J et al. *Blood*. 2006;108(4):1267-1279. 3. Noris M et al. *NEJM*. 2009;361:1676-1687. 4. Neuhaus et al. *Arch Dis Childl*. 1997;76:518-521. 5. Noris M et al. *JASN*. 2005;16:1177-1183. 6. Dragon-Durey et al. *J Am Soc Nephrol*. 2010;21:2180-2187. 7. Davin et al. *Am J Kid Dis*. 2010;55:708-777; 8. Bianchi et al. *Blood*. 2002;110:710-713. 9. Al-Akash et al. *Pediatr Nephrol*. 2011;26:613-619. 10. Sellier-Leclerc AL. *JASN*. 2007;18:2392-2400. 11. Benz et al. *Curr Opin Nephrol Hypertens*. 2010;19:242-247. 12. Noris M et al. *Clin J Am Soc Nephrol*. 2010;5:1844-1859. 13. Tsai H-M. *Int J Hematol*. 2010;91:1-19; 14. Barbot et al. *Br J Haematol*. 2001;113:649. 15. Bitzan M. *Semin Thromb Hemost*. 2010;36:594-610. 16. Zuber J et al. *Nat Rev Nephrol*. 2012;8:643-657.

Тесты для дифференциальной диагностики аГУС с другими ТМА

Тест	Результат при аГУС	Альтернативный диагноз
Уровень ретикулоцитов	↑ Повышен	
Свободный гемоглобин сыворотки	↑ Повышен	
ЛДГ	✦ ↑ Повышен	
Гаптоглобин	Снижен ⇩	Часто снижен при других ТМА, в норме при ДВС-синдроме и сепсисе
Шизоциты	Присутствуют ✚	Могут присутствовать
Уровень тромбоцитов	⇩ Снижен (в большинстве случаев)	Может быть снижен
Гемоглобин	Снижен ⇩	Может быть снижен
Креатинин сыворотки	Повышен (в большинстве случаев) ↑	Может быть повышен
Гематурия и протеинурия	Присутствуют (в большинстве случаев) ⊟	Могут присутствовать
Биопсия почки	Часто артериолярные и/или гломерулярные интракапиллярные тромбозы в пораженных почках	

Elie Azoulay et al. Expert statements on the standard of care in critically ill adult patients with atypical haemolytic uraemic syndrome. Chest, Volume 152, Issue 2, August 2017, Pages 424-434

Дополнительные тесты для дифференциальной диагностики аГУС с другими ТМА

Тест	Результат при аГУС	Альтернативный диагноз
Проба Кумбса (прямая)	Негативная	Позитивная при аутоиммунных гемолитических анемиях, синдроме Эванса, пневмококковом ГУС
Фибриноген	В норме	Сниженный фибриноген и повышенные продукты деградации фибриногена при ДВС
АЧТВ, протромбиновое время	В норме	Удлиненное при ДВС
Тесты на свертывание крови	В норме	Снижены при ДВС
Д-димер	В норме (может быть повышен)	Повышен при ДВС или других ТМА
Вирусные инфекции, включая ВИЧ, гепатит В, гепатит С, H1N1	Могут быть триггерами аГУС	Известные внешние триггеры при других ТМА
Тесты на антитела, включая антинуклеарные АТ, волчаночный коагулянт, антифосфолипидные АТ	Отрицательные	Положительные при системных заболеваниях (СКВ, КАВС), 30% ТТП имеют позитивны на АТ
STEC-инфекция: тест на E.coli и шига-токсин	Отрицательный	Положительный при STEC-ГУС
ADAMTS 13	Активность > 10%	Активность < 10% при ТТП

Elie Azoulay et al. Expert statements on the standard of care in critically ill adult patients with atypical haemolytic uraemic syndrome. Chest, Volume 152, Issue 2, August 2017, Pages 424-434.

Основные рекомендации для дифференциальной диагностики аГУС в ОРИТ

Сочетание МАГА*, тромбоцитопении и поражения органов должно быть расценено как проявление ТМА

Собрать полный медицинский анамнез для исключения или подтверждения других причин ТМА (беременность, опухоли, предшествующие эпизоды ТМА, лекарственные препараты и др.)

Исключить ДВС-синдром и сепсис на основе клинической картины, результатов микробиологического посева и данных коагулограммы

Исключить ТТП и STEC-ГУС на основе активности ADAMTS13 (до начала плазмотерапии) и теста на шига-токсин

При прогрессировании ТМА на фоне лечения основного заболевания должен приниматься во внимание диагноз аГУС

* - микроангиопатическая гемолитическая анемия

1 Elie Azoulay et al. Expert statements on the standard of care in critically ill adult patients with atypical haemolytic uraemic syndrome Chest, Volume 152, Issue 2, August 2017, Pages 424-434

Лечение

- 1. *Плазмотерапия* – по 30-40 мл/кг в 1-й день и 10-20 мл/кг в последующие дни
- 2. *Плазмообмен* – 5 раз в неделю в течение 3-х недель с удалением по 40 -75 мл/кг и замещением 1.0-1,5 объема удаляемой плазмы. Затем 3 сеанса в неделю длительно по эффекту .
- 3 Возможно *сочетание ПТ и ПО.*

- Переливание тромбоконцентрата при тромбоцитопении более 20000/мкл и отсутствии кровотечения противопо-казано
- Трансфузии эритроцитарной массы при Hb менее 75 г /л
- Симптоматическое лечение

Заместительная почечная терапия

Необходима длительно.

<u>Исходы ЗПТ</u>:

- 1. Нормализация –прекращение ЗПТ
- 2. Перевод ЗПТ в постоянный режим
- 3. Трансплантация почки

Экулизумаб (солирис)

- **Рекомбинантное гуманизированное моноклональное антитело IgG к C5 компоненту комплимента**

- **Блокирует расщепление C5, C5a и C5b препятствует образованию мембран атакующего комплексаC5b-9 и приводит к обратному развитию ТМА**

Клинический случай (АГУС)

Клинический диагноз: Послеродовый послеоперационный период. Кесарево сечение 29.01.17г. Маточное кровотечение
(кровопотеря 1300мл)
Инструментальное обследование от 29.01.17г. Гематометра. Аномалия развития половых органов. Полиорганная недостаточность.

Течение беременности гладкое, без отеков и повышения артериального давления. ADAMTS 13 - 90%

- 31.01.17г. маточное кровотечение –э кстирпация матки
- Плазмотрансфузия -3000,0
- 01.02.17 г - азотемия, олигурия - гемодиализ,
- ИВЛ -клиника отека легких, угнетение сознания, кома
- Л Д Г - 2374 ед\л
- Телеконференция –диагноз АГУС

Лечение

- 02.02. экулизумаб 900 мг и далее каждую неделю 1 раз по 900 мг, затем по 1200 мг каждые 2 недели
- 04.02 Восстановление сознания
- 07.02 Экстубирована

- Гемодиализ ежедневный 10 дней, затем три раза в неделю (3 недели)
- Функция почек восстановилась, гемодиализ прекращен

Клинико-лабораторные показатели до и на фоне таргетной терапии

Экулизумаб

	31.01	01.02	02.02	03.02	04.02	05.02	07.02	07.03
Тромбоциты 10^9/л	58	77	80	82	96	100	133	405
Гемоглобин%	91	102	106	96	102	108	115	100
Креатинин мкмоль/л	501	584	484	478	354	399	360	240
ЛДГ	2568	2542	1021	742	634	412	315	135
Мочевина ммоль/л	14.9	24,1	20,4	18	18	21	23	5
рСКФ мл/мин	11	10	10	10	15	15	15	53
….								

В Ы З Д О Р О В Л Е Н И Е

Тактика постановки диагноза аГУС в акушерстве и подходы к терапии[1]

Возможна манифестация акушерского аГУС развернутыми признаками HELLP-синдрома.
При появлении клинических симптомов ТМА во время беременности для определения тактики лечения и прогноза первоочередной задачей является дифференциальная диагностика

Если у пациентки с установленным диагнозом HELLP-синдром своевременно начатая адекватная терапия не приводит к его регрессу в течение 48-72 часов, следует трансформировать диагноз в аГУС и начать лечить экулизумабом

аГУС –сложный диагноз. Для его постановки и тактики лечения необходим междисциплинарный подход и содружественная работа акушеров-гинекологов, анестезиологов-реаниматологов, нефрологов, гематологов

1.Информационно-методическое письмо МЗ РФ « Тромботическая микроангиопатия в акушерстве» от 5 мая 2017г. Доступно на http://www.arfpoint.ru/news/tromboticheskaya-mikroangiopatiya-v-akusherstve/

Спасибо за внимание